

## Imagerie «multimodale» SPECT-CT : nouvelle application en imagerie médicale.

Le service de médecine nucléaire de la Clinique St-Jean dispose d'une imagerie médicale de très haut niveau ayant recours aux équipements techniques les plus innovants.

Parce qu'il est reconnu comme centre d'évaluation et de référence pour General Electric Healthcare, notre service a accès aux toutes nouvelles applications en imagerie nucléaire, souvent, avant même que ces innovations ne soient rendues publiques.

Des spécialistes du monde entier visitent notre service considéré en bien des points comme un service pilote, et nos médecins sont fréquemment amenés à faire des conférences sur l'évolution de la médecine nucléaire.

La collaboration entre le personnel, les ingénieurs et les médecins spécialistes est résolument orientée vers le service optimal aux patients et aux médecins prescripteurs.

### INTRODUCTION

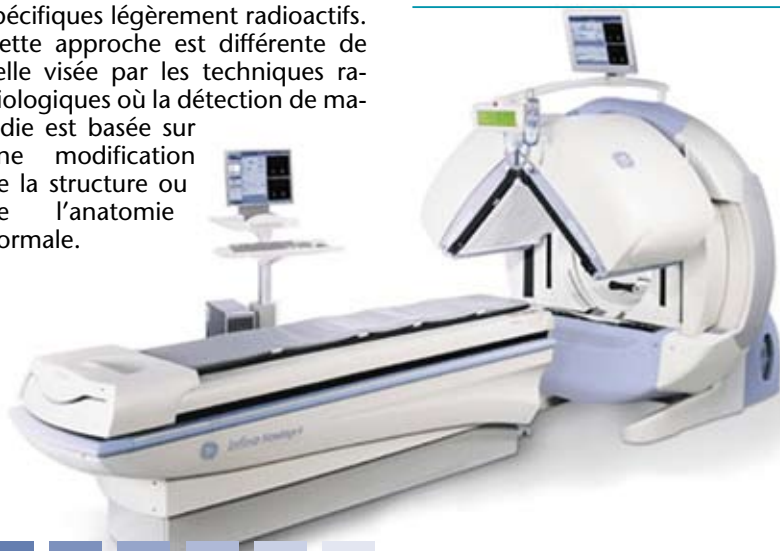Un bon diagnostic est basé sur l'anamnèse, l'examen clinique, l'imagerie médicale, des tests fonctionnels et l'évaluation de la réponse thérapeutique.

L'imagerie médicale est constituée principalement par la radiologie et l'imagerie nucléaire. Chaque discipline a sa propre approche et ses propres qualités : là où les techniques radiologiques démontrent la présence d'une maladie, la médecine nucléaire est plutôt à la recherche de l'origine de la maladie. L'imagerie nucléaire vise l'examen fonctionnel des organes au niveau moléculaire, elle étudie l'altération des fonctions physiologiques dans les organes touchés par une maladie et ceci à l'aide de traceurs spécifiques légèrement radioactifs. Cette approche est différente de celle visée par les techniques radiologiques où la détection de maladie est basée sur une modification de la structure ou de l'anatomie normale.

### L'IMAGERIE MÉDICALE "MULTIMODALE" OU "HYBRIDE"

L'imagerie médicale idéale est constituée d'une image complète de la pathologie offrant autant l'information fonctionnelle qu'anatomique. La comparaison visuelle d'examens enregistrés séparément en radiologie et médecine nucléaire permet cette vision globale mais

**L'imagerie médicale  
idéale est constituée d'une  
image complète de la  
maladie offrant autant  
d'information fonctionnelle  
qu'anatomique**



est exigeante en temps et relativement peu précise. La fusion des deux types d'examens enregistrés séparément est peu précise puisque les examens ne sont jamais enregistrés dans une position corporelle totalement identique et que la maladie peut avoir évolué entre les deux examens.

Le manque de repères anatomiques avec le PET SCAN, essentiellement utilisé en imagerie oncologique, pose un gros problème. D'où la recherche d'une imagerie combinant la vision anatomique et fonctionnelle, on parle alors d'une imagerie multimodale ou hybride. Ce besoin a conduit au développement d'un scanner hybride constitué par un PET scan et un CT scan. En un seul examen, l'information métabolique et structurelle est enregistrée, les deux images sont fusionnées avec la plus haute précision. Le PET-CT scan est devenu par priorité une des techniques d'investigation la plus sensible en imagerie oncologique.

Depuis quelques années, les caméras SPECT en médecine nucléaire (le SPECT permet un enregistrement tridimensionnel d'un examen nucléaire) peuvent être dotées d'un CT scan. Dans un premier temps, ce CT-scan était utilisé pour la correction d'effets parasites, avec une amélioration considérable de la qualité d'image, surtout en cardiologie nucléaire. Il est très vite apparu que le CT apportait une information vitale sur la localisation exacte de la pathologie, une lésion sur scintigraphie pouvant par exemple être localisée très précisément. Le diagnostic s'en trouve nettement amélioré, le cercle d'analyse se referme : on peut connaître la présence d'une pathologie avec une haute sensibilité et avec une meilleure qualité d'image, on peut savoir exactement où se localise la pathologie et finalement établir le diagnostic le plus précisément possible.



## SPECT-CT : LUXE OU NÉCESSITÉ ?

L'information fonctionnelle de l'imagerie nucléaire couplée à l'aspect anatomique et la localisation de la maladie, mènent au diagnostic. Pour des affections complexes, cette technique n'est pas toujours suffisante mais permet de déterminer quel autre examen diagnostique serait le plus approprié afin de diagnostiquer la maladie. Un diagnostic plus rapide ou une meilleure détermination des examens supplémentaires augmente l'efficacité du processus diagnostique et permet une réduction des coûts.

Des petites affections, souvent douteuses ou peu significatives sur des images radiologiques ou nucléaires prises séparément deviennent cliniquement pertinentes si les deux modalités sont fusionnées. Le SPECT-CT augmente donc la sensibilité de l'examen et peut démontrer des affections qui peuvent être sous-estimées, voire ignorées par des examens séparés. Enfin, les images obtenues par SPECT-CT sont plus compréhensibles et faciles à interpréter par les médecins prescripteurs et examinateurs ainsi que les patients. L'examen hybride permet donc d'obtenir une image complète de la maladie. Dans la médecine moderne qui exige de tenir compte de multiples paramètres, cette imagerie multi-modalité ou hybride n'est pas un luxe et deviendra très vite une nécessité.

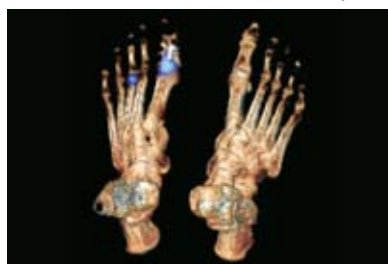## NOUVELLES APPLICATIONS DIAGNOSTIQUES PAR SPECT-CT

Malgré les avantages évidents de cette technique, nous ne disposons aujourd'hui que d'une expérience réduite dans cette matière et les applications cliniques tardent à se généraliser.

La complexité de cette technologie et le fait que plusieurs spécialités y sont impliquées, imposent une longue période d'apprentissage. Avec l'augmentation progressive de l'usage du SPECT-CT, les publications scientifiques défendant cette application prendront le relais. Actuellement, il n'y a pas de doute que

cette imagerie multi-modalité trouvera sa place dans le domaine de la cardiologie, de l'orthopédie, de la médecine sportive, de la recherche de tumeurs et de la recherche d'infections diverses.

**Dans le domaine de l'orthopédie et la médecine du sport**, la contribution du SPECT-CT pour



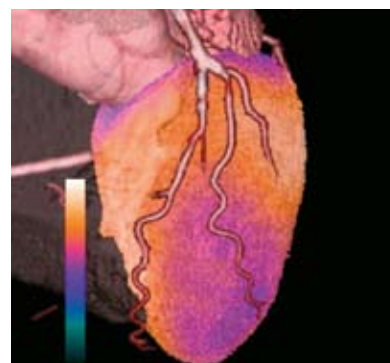
l'analyse d'affections au dos et aux articulations est importante. L'analyse des vertèbres et articulations est d'une complexité telle qu'il est souvent difficile de déterminer la cause exacte d'une douleur. L'information sur les fortes réactions osseuses ostéoblastiques (SPECT) et les modifications structurelles au sein des os et articulations sont des éléments clefs pour un diagnostic. La technique du SPECT-CT permettra également de mieux évaluer les prothèses douloureuses dans le but de vérifier s'il s'agit oui ou non d'un conflit entre l'os et le matériel d'ostéosynthèse.

**Dans la recherche d'une infection ou d'une inflammation d'origine inconnue**, ce type de recherche se compare bien souvent à la recherche d'une aiguille dans une botte de foin. Les patients subissent un grand nombre d'examen, parfois sans résultat efficace. Les examens SPECT-CT utilisant des globules blancs marqués ou le Gallium, sont devenus nettement plus sensibles. Cette technique devrait devenir l'examen de premier choix pour la recherche d'infection ou d'une inflammation d'origine inconnue.

**Dans le diagnostic des tumeurs de la glande thyroïdienne, les parathyroïdes, la prostate et les tumeurs neuro-endocriniennes**, souvent difficiles à dépister par le PET, ces tumeurs peuvent être démasquées par le SPECT. Comme il s'agit souvent de toutes petites tumeurs, l'enregistrement simultané avec le CT scan est très important.

Le SPECT-CT peut, dans certains cas, différencier des lésions bénignes et malignes. Par le SPECT-CT, la localisation exacte du ganglion sentinelle d'un cancer mammaire ou d'un mélanome malin est nettement plus précise.

**En cardiologie** on connaît depuis peu des CT-scans à haute résolution multi-barrettes pour la détection non-invasive de rétrécissements coronariens. Cet examen ne permet pas d'évaluer des effets fonctionnels d'une sténose, c'est-à-dire la mesure dans laquelle le rétrécissement diminue le débit sanguin corona-



rien. Les effets fonctionnels peuvent être évalués par une échographie cardiaque ou une scintigraphie de perfusion myocardique.

Une scintigraphie myocardique (SPECT) démontre les répercussions fonctionnelles des sténoses coronariens et peut être enregistrée simultanément avec un CT-scan. Les deux examens sont fusionnés automatiquement et une image diagnostique complète est ainsi obtenue. Autre avantage déterminant, le CT-scan peut évaluer la nature de la sténose. (Calcium score).

Des évaluations sont en cours afin d'étudier la contribution du SPECT-CT dans les domaines de la neurologie, la pneumologie, l'endocrinologie. Par le développement des connaissances nouvelles en biologie, des nouveaux traceurs moléculaires sont attendus permettant au SPECT-CT une évaluation encore plus précise de certaines maladies.

## Plus d'infos :

Médecine Nucléaire  
Clinique St-Jean  
Bd. du Jardin Botanique 32  
1000 - Bruxelles  
Tel: 02/2219140  
mednu@klstjan.be

**Chef de service:** Dr. Philippe DECLERCK, phdeclerck@klstjan.be.  
**Collaborateurs:** Ir. J. Walravens, jwalravens@klstjan.be et Dr.H.ZREIK

## En conclusion

Le SPECT-CT réunit les renseignements de l'imagerie fonctionnelle et structurelle. On obtient ainsi une image plus complète de la maladie permettant une optimisation de la mise au point diagnostique : plus rapide, plus sensible et plus économique. L'application du SPECT-CT aura une influence considérable dans la prise en charge diagnostique et finalement dans l'approche thérapeutique du patient. Notre souci principal étant toujours d'offrir au patient les soins les plus efficaces.